

Vasa previa

Dres. Jenny Cárdenas-Benites, Pukaatiq Dionisio-Minaya, Luis Custodio-Rodríguez

Vasa previa es una condición rara y casi siempre letal, en la que vasos sanguíneos aberrantes procedentes de la placenta o del cordón umbilical cruzan la entrada del canal del parto, por delante de la presentación. Los vasos carecen de la gelatina de Wharton, lo que facilita la compresión vascular, con obstrucción al flujo y/o ruptura. Ocurre en 1 de 3 000 nacimientos y tiene una elevada tasa de mortalidad (hasta el 95%), debido a hipoxia o hemorragia, por la rotura de uno de estos vasos al momento de la amniorraxis o durante el trabajo de parto o el parto. En la mayoría de casos, cursa sin complicaciones, y el fallecimiento del feto se produce al final del embarazo. En pocos casos cursa con hemorragia en cualquier momento de la gestación.

Las dos principales condiciones en las que ocurre son la inserción velamentosa del cordón y la presencia del lóbulo aberrante con interconexión entre los vasos y la placenta atravesando el orificio interno del cérvix.

Constituyen factores de riesgo, una placenta baja, la presencia de lóbulo aberrante, las mujeres con embarazos múltiples y la fertilización *in vitro*. La ecografía transvaginal en escala de grises puede mostrar las paredes de los vasos en el orificio interno; sin embargo, estos pueden ser no evidentes y el diagnóstico de vasa previa, generalmente, requiere el Doppler color.

Debe diferenciarse de la presentación del cordón funicular, en la que se demuestra de libre flotación del cordón móvil.

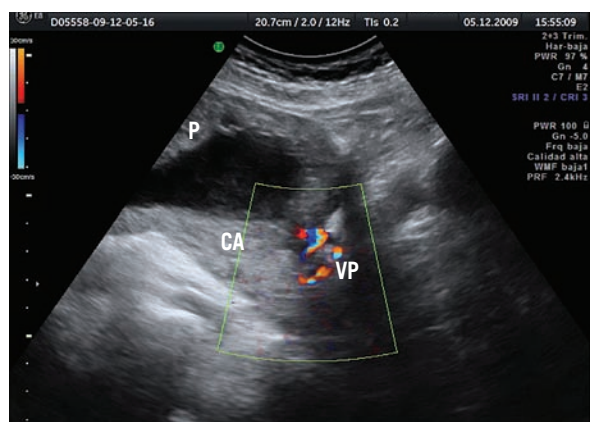


Figura 1. Ecografía Doppler color, en gestante de 30 semanas con segundo episodio de sangrado vaginal. La placenta se inserta en la pared anterior (P) y existe cotiledón aberrante en la posterior (CA). Los vasos están en oposición al OCI (VP)

REFERENCIAS BIBLIOGRÁFICAS

1. Oyelese Y, Catanzarite V, Prefumo F, Lashley S, Schachter M, Tovbin Y, Goldstein V, Smulian JC. Vasa Previa: The impact of prenatal diagnosis on outcomes. *Obstet Gynecol* 2004;103(5, Part 1):937-942.
2. Williams PL. US of abnormal uterine bleeding. *RadioGraphics* 2003;23:703-718.
3. Oyelese Y. Vasa Previa. [Documento en línea] Disponible en Internet: http://www.fetalmedicine.ac.uk/lib/fetus/htdocs_us/vasa.htm (Consulta: octubre 26, 2002).
4. Catanzarite V, Maida C, Thomas W, Mendoza A, Stanco L, Piacquadro KM. Prenatal sonographic diagnosis of vasa previa: ultrasound findings and obstetric outcome in ten cases. *Ultrasound Obstet Gynecol* 2001;18(2):109-115.
5. Pérez R, y col. Vasa previa. *Rev Chil Ultrasonog.* 2008;11:26-30.

Correspondencia. Dr. Pukaatiq Dionisio-Minaya: pdionisiom@gmail.com

Recibido: 20 de noviembre de 2009

Aceptado 15 de diciembre de 2009