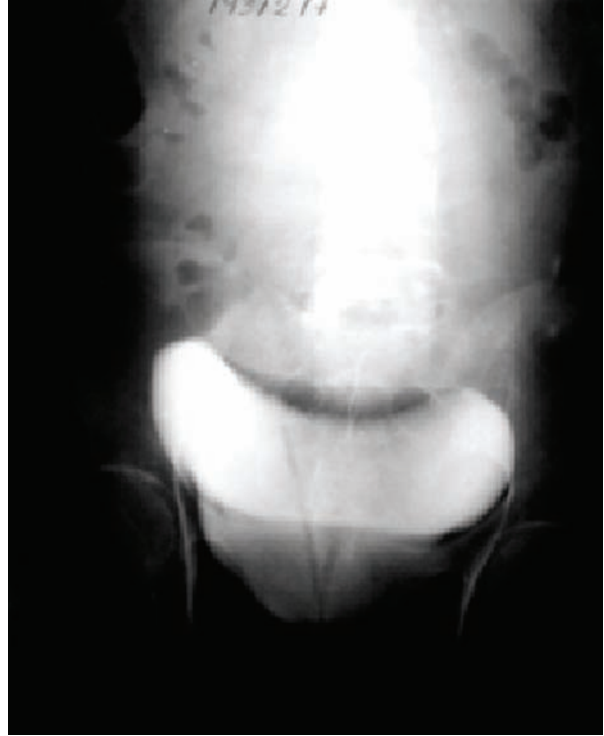
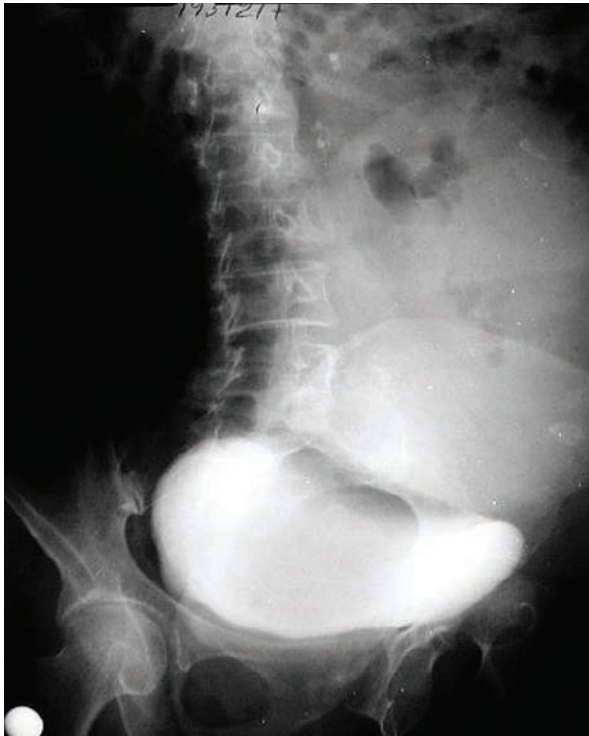
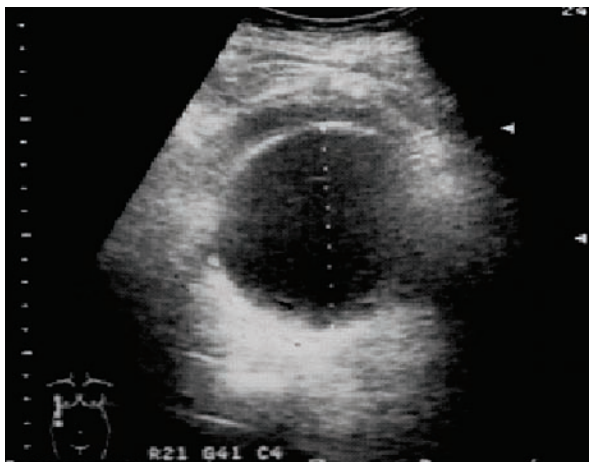
Hematometra en cáncer de cérvix

Autor: Dra. Rosa Bazalar Saavedra

Coautores: Dres. Alberto Pérez, Roberto Cavero, Katty Salgado, Elvis Rosales, Judith Dulanto, Bernabé Silva



Extensa formación abdominal de densidad de partes blandas, la que comprime el contorno superior vesical.



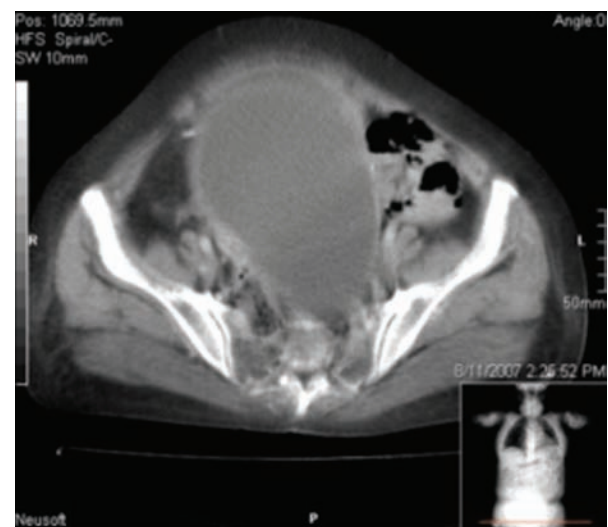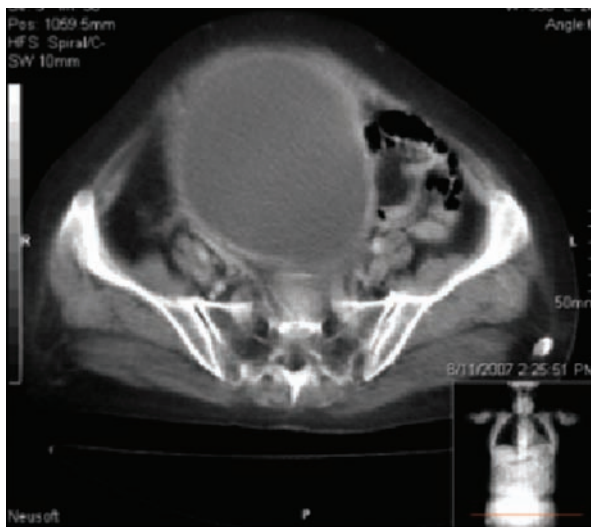
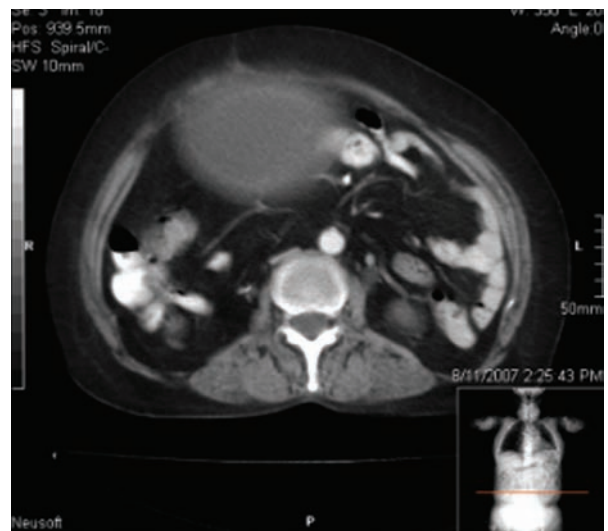
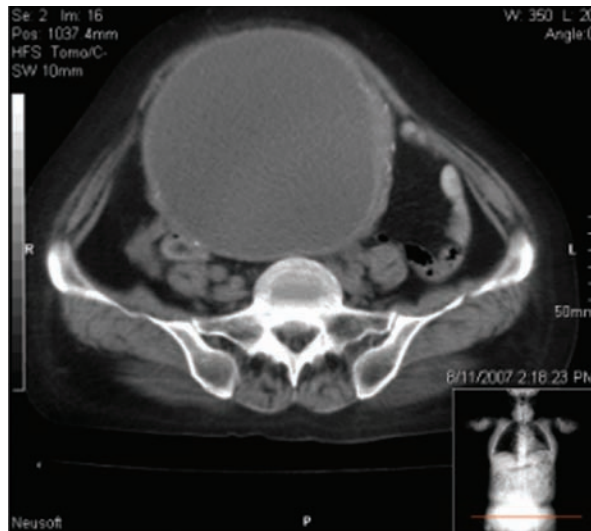Ecografía: Masa quística con múltiples ecos difusos de baja intensidad en su interior, en región pélvica.

Conclusión

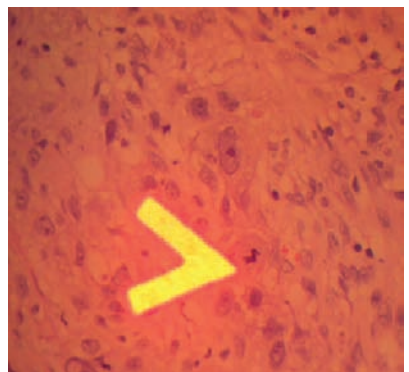
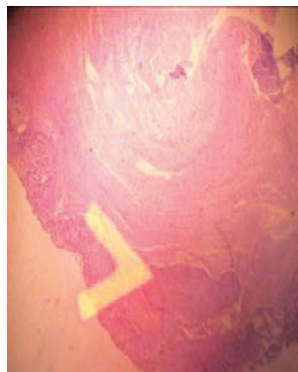
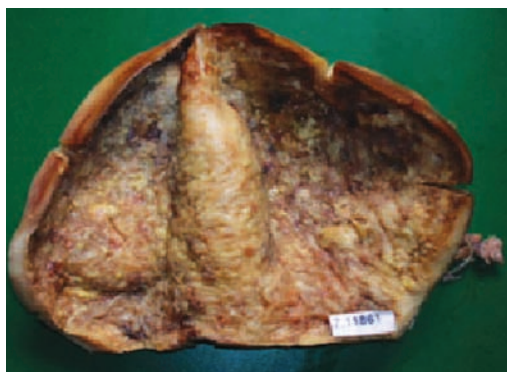
Hematómetra: Es la acumulación de sangre en la cavidad endometrial consecuencia de la obstrucción del cérvix o de la salida vaginal resultado de la retención de secreciones y moco o sangrado, produciendo agrandamiento liso y simétrico del útero. Puede ser el resultado de un trauma previo como curetaje o dilatación pero la posibilidad de un carcinoma cervical debe tenerse en cuenta. El diagnóstico diferencial sería con Leiomioma, leiomiomasarcoma y enfermedad del trofoblasto. La benignidad o malignidad está basada en un adecuado estudio clínico teniendo en consideración la edad de la paciente.

Recibido: 20 de marzo de 2009

Aceptado: 16 de mayo de 2009



Lesión ovalada hipodensa, homogénea, con algunas calcificaciones parietales de 23 x14 x 17 mm con realce periférico tras la administración de contraste proyectado desde L1 hasta la región sacra. La lesión ejerce efecto de masa sobre la vejiga.



Cuello uterino deformado. Marcada dilatación de la cavidad uterina con material hemático no homogéneo. La microscopia muestra que se trató de un carcinoma infiltrante no queratinizante del cuello uterino