

Perforación uterina por inserción de DIU con protrusión de epiplón por canal cervical

Daniela Porlles Loarte¹

Paciente mujer de 31 años, P3003, a la que le colocan un dispositivo intrauterino (DIU) en un consultorio particular. Durante el procedimiento presenta dolor intenso incrementándose a medida que pasan las horas y que no calma con paracetamol. Un día después le retiran el DIU. Ante el incremento del dolor acude a Emergencia del Hospital María Auxiliadora donde se le realiza Ecografía.

Examen clínico

Paciente lúcida, orientada en tiempo, espacio y persona, quejumbrosa. Al examen físico abdomen blando con leve dolor a la palpación profunda en la región del hemiabdomen inferior.

Ecografía transvaginal

Útero retro verso, no se visualiza DIU en cavidad uterina. Se observa solución de continuidad en pared anterior del tercio inferior del cuerpo, con 8 mm de diámetro con imagen hiperecogénica que se proyectaba por el canal cervical, sin flujo vascular al Doppler. No hay líquido libre en cavidad pélvica.

Horas después es intervenida quirúrgicamente. Se constata perforación uterina y epiplón en canal cervical de aspecto vinoso, se realizan histerectomía total.

Recibido 20 de junio 2011. Aprobado 30 de junio 2011
Correspondencia: Dra. Daniela Porlles loarte:
porllesdaniela@hotmail.com

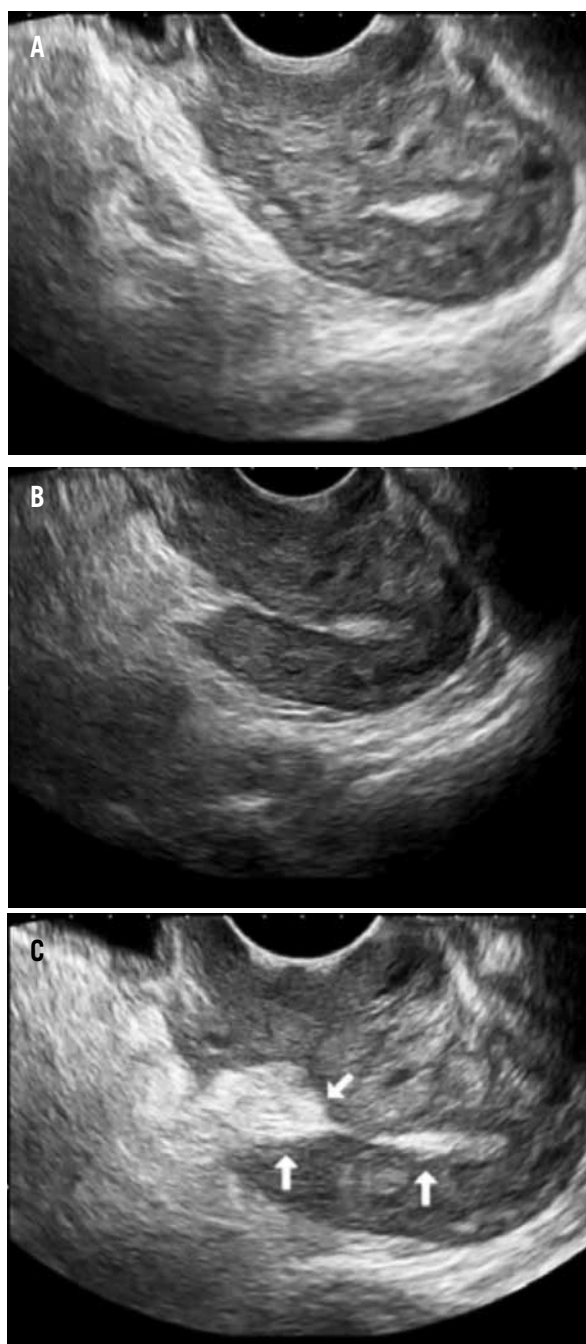


Figura 1. Imagen refringente en el canal cervical (a) que se extiende atravesando el miometrio del cuerpo uterino (b), hacia la región periuterina (c).

1. Médico radióloga, Servicio de Radiología, Hospital María Auxiliadora.