

Obstrucción intestinal por tricobezoar: síndrome de Rapunzel. Reporte del primer caso pediátrico preescolar

Autor: Patricia Compén Chang¹

Coautores: José Luis Apaza-León,² J. Harry Suárez-Anco,³ Gastón Cadillo La Torre,¹ Ángel Florián⁴

Recibido 14 de febrero 2011. Aprobado 13 marzo 2011

Correspondencia: pcompenchang@hotmail.com)

El síndrome de Rapunzel es una forma rara de tricobezoar gástrico, que traspasa el píloro y se extiende hacia el intestino delgado. Se caracteriza por tener un componente psiquiátrico asociado a la ingesta obsesiva de pelos de l cuero cabelludo (tricotilomanía). La edad de aparición está entre los 12 y 18 años. Se presenta el caso de una niña de cuatro años, procedente de Lima con un cuadro obstructivo intestinal caracterizado por dolor abdominal tipo cólico, vómitos, deshidratación y disminución de la ganancia ponderal. Se le realiza un estudio radiográfico de abdomen simple, una ecografía y una endoscopia. Se plantea un esquema de trabajo en equipo con los servicios de Cirugía Pediátrica, Gastroenterología y el Departamento de Diagnóstico por Imágenes.

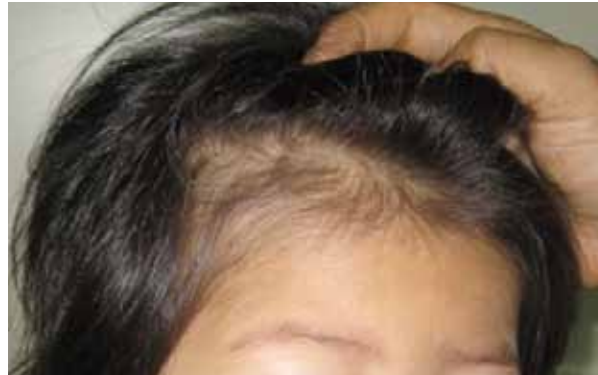

Figura 1. Zonas de alopecia.

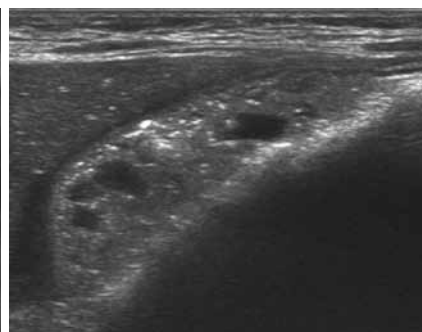
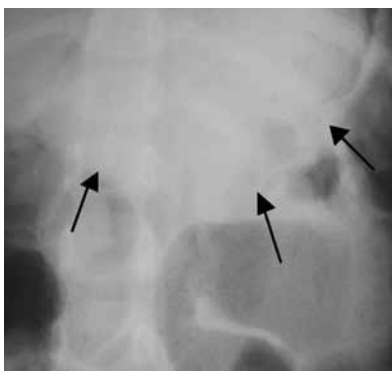
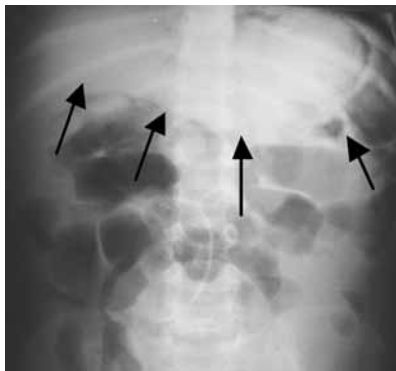


Figura 2. Radiografía simple de abdomen. Tumoración de aspecto moteado gaseoso (flechas) proyectado en cámara gástrica acompañado de signos de obstrucción intestinal.

Figura 3. Ecografía abdominal. Masa hiperecogénica y heterogénea en la región del epigastrio con una sombra acústica posterior marcada.

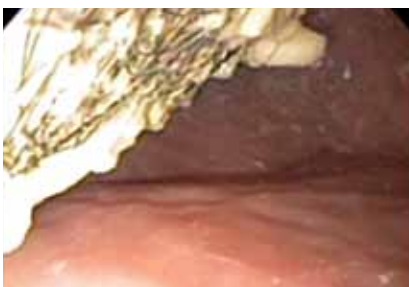

Figura 4. Endoscopia. Estómago: masa compacta compuesta por cabellos y cubierta por una secreción blanquecina (flecha roja).

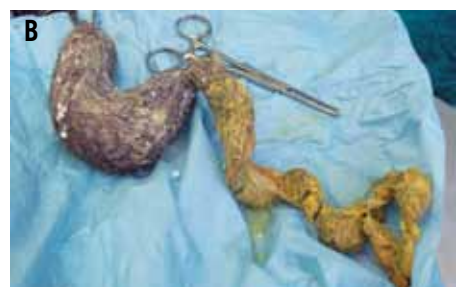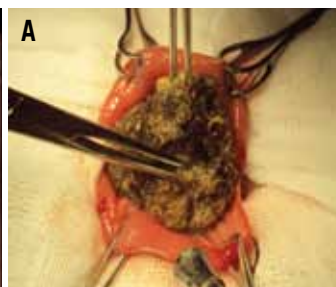


Figura 5. Laparotomía. A. Extracción quirúrgica del tricobezoar. B. Tricobezoar: aspecto macroscópico, longitud y extensión más allá del duodeno.

Instituto Nacional de Salud del Niño (INSN). Lima, Perú

1. Médico radiólogo, asistente del Departamento de Investigación, Docencia y Atención en Diagnóstico por Imágenes del INSN.
2. Médico Residente, Cirugía Pediátrica del INSN.
3. Médico cirujano pediatra, Servicio de Cirugía Pediátrica del INSN.
4. Médico gastroenterólogo pediátrico, Servicio de Gastroenterología del INSN.

CONCLUSIÓN. El síndrome de Rapunzel es una entidad patológica rara. La existencia de un tricobezoar como causa subyacente de una obstrucción intestinal debe ser considerada en pacientes con el antecedente de tricotilomanía. En contraste con el examen clínico, la radiografía de abdomen simple y la ultrasonografía pueden ayudar a diagnosticar con rapidez.